

O Uso da Inteligência Artificial no Diagnóstico da Amiloidose Cardíaca: Revisão Integrativa

The Use of Artificial Intelligence in the Diagnosis of Cardiac Amyloidosis: Integrative Review

Nilson Batista Lemos,¹^{ID} Gabriela Aparecida Moreira Araújo,¹^{ID} Marcelo Dantas Tavares de Melo¹^{ID}

Universidade Federal da Paraíba,¹ João Pessoa, PB – Brasil

Resumo

Fundamento: A amiloidose cardíaca é uma forma rara de cardiomiopatia infiltrativa caracterizada pela deposição de proteínas no miocárdio, resultando em aumento da espessura parietal, comprometimento da função ventricular e possível progressão para insuficiência cardíaca. O diagnóstico é desafiador devido à baixa prevalência da doença e à inespecificidade das manifestações clínicas. Nesse cenário, a aplicação da inteligência artificial (IA) à análise de exames médicos surge como estratégia promissora para detecção precoce, diagnóstico mais preciso e início oportuno do tratamento.

Métodos: Realizou-se revisão integrativa da literatura sobre o uso da IA no diagnóstico da amiloidose cardíaca. Foram pesquisados artigos publicados entre 2019 e 2024 nas bases de dados PubMed, Scopus, Web of Science, Embase e Cochrane Library.

Resultados: Dos 420 artigos inicialmente identificados, 21 atenderam aos critérios de elegibilidade e foram incluídos na análise final. Observou-se predomínio de estudos observacionais retrospectivos com aplicação de modelos de aprendizado de máquina. Entre as modalidades diagnósticas avaliadas em associação com IA, o eletrocardiograma e o ecocardiograma foram os exames mais frequentemente estudados.

Conclusão: A IA demonstra elevado potencial para aprimorar o rastreamento e o diagnóstico da amiloidose cardíaca quando aplicada à análise de exames clínicos e de imagem. Os achados desta revisão indicam que a IA pode acelerar o processo diagnóstico, reduzir a necessidade de procedimentos invasivos e otimizar o uso de recursos em saúde. Entretanto, para ampliar sua integração à prática clínica e sua capacidade de generalização, são necessários aprimoramentos adicionais nos modelos e validações em populações mais diversas.

Palavras-chave: Amiloidose; Inteligência Artificial; Diagnóstico.

Abstract

Background: Cardiac amyloidosis is a rare form of infiltrative cardiomyopathy characterized by the deposition of proteins in the myocardium, resulting in increased wall thickness, impaired ventricular function, and possible progression to heart failure. Diagnosis is challenging due to the low prevalence of the disease and the nonspecific nature of its clinical manifestations. The application of artificial intelligence (AI) to the analysis of medical tests emerges as a promising strategy for early detection, more accurate diagnosis, and timely initiation of treatment.

Methods: An integrative literature review was conducted on the use of AI in the diagnosis of cardiac amyloidosis. Articles published between 2019 and 2024 were searched in the PubMed, Scopus, Web of Science, Embase, and Cochrane Library databases.

Results: Of the 420 articles initially identified, 21 met the eligibility criteria and were included in the final analysis. A predominance of retrospective observational studies applying machine learning models was observed. Among the diagnostic modalities evaluated in association with AI, electrocardiography and echocardiography were the most frequently studied tests.

Conclusion: AI demonstrates high potential to improve the screening and diagnosis of cardiac amyloidosis when applied to the analysis of clinical and imaging tests. The findings of this review indicate that AI may accelerate the diagnostic process, reduce the need for invasive procedures, and optimize the use of health care resources. However, to expand its integration into clinical practice and enhance its generalizability, further model refinement and validation in more diverse populations are required.

Keywords: Amyloidosis; Artificial Intelligence; Diagnosis.

Full texts in English - <https://www.abcimaging.org/>

Correspondência: Nilson Batista Lemos •

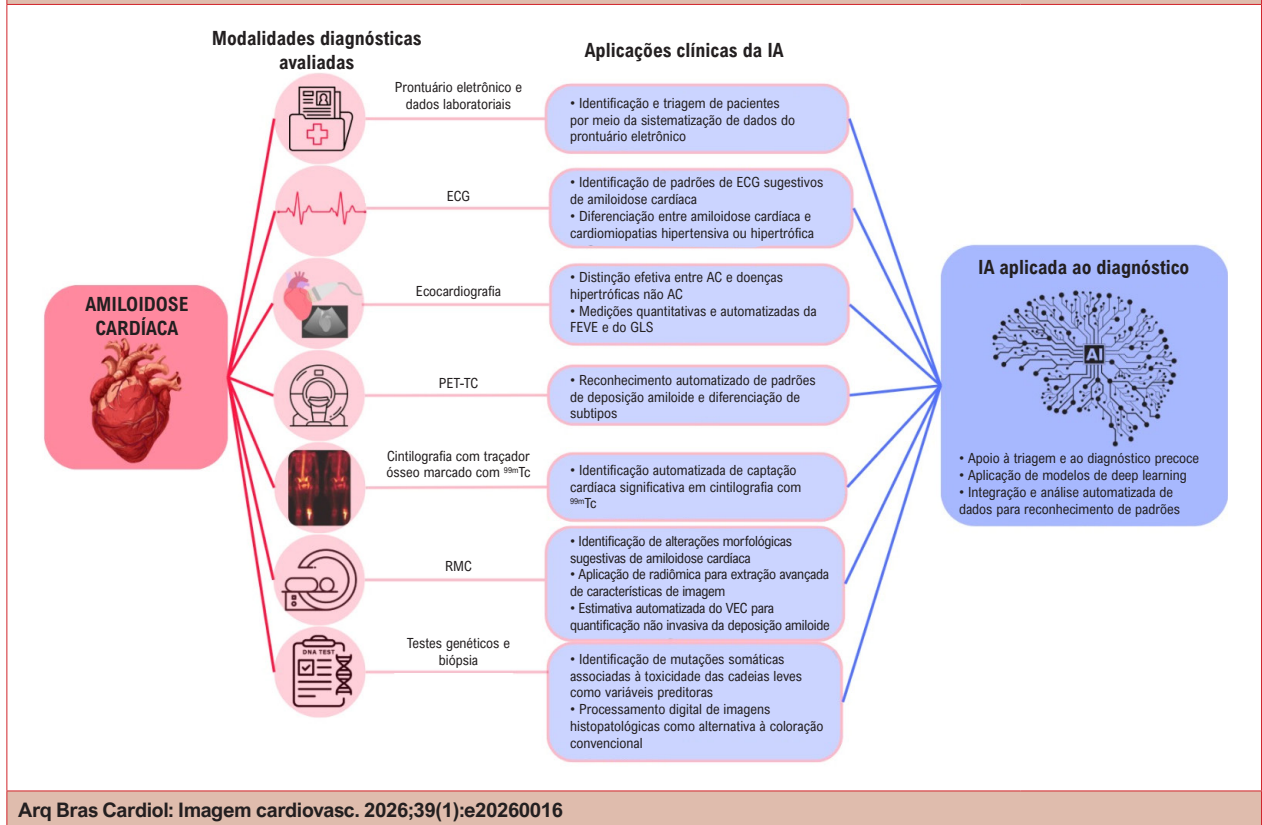
Universidade Federal da Paraíba. Campus I Lot., Cidade Universitária. CEP: 58051-900. João Pessoa, PB – Brasil

E-mail: nilsonlemos18@gmail.com

Artigo recebido em 08/02/2026; revisado em 09/02/2026; aceito em 09/02/2026.

Editor responsável pela revisão: Marcelo Tavares

DOI: <https://doi.org/10.36660/abcimg.20260016>

Figura Central: O Uso da Inteligência Artificial no Diagnóstico da Amiloidose Cardíaca: Revisão Integrativa

Introdução

A amiloidose é um termo genérico utilizado para descrever a deposição extracelular de fibrilas formadas por subunidades proteicas de baixo peso molecular, derivadas de diferentes proteínas precursoras. Os depósitos amiloides podem resultar em ampla variedade de manifestações clínicas, que variam conforme o tipo de proteína envolvida, a quantidade depositada e a localização tecidual. Na gênese desses depósitos, peptídeos inicialmente solúveis sofrem alterações conformacionais, adquirindo predominantemente uma estrutura de folha beta-pregueada antiparalela, o que favorece seu empilhamento em fibrilas torcidas.¹

Existem dezenas de formas sistêmicas e localizadas de amiloidose. Entre elas, quatro proteínas precursoras podem originar depósitos tanto localizados quanto sistêmicos. As principais formas sistêmicas são a amiloidose de cadeia leve de imunoglobulina (AL, em inglês) e a amiloidose por transtirretina (ATTR, em inglês). Essas formas são nomeadas de acordo com a proteína precursora do depósito amiloide (AL ou ATTR) e são responsáveis por aproximadamente 95% dos casos de amiloidose cardíaca. As demais formas correspondem a outros subtipos de amiloidose, igualmente relevantes do ponto de vista clínico.^{2,3}

A amiloidose por ATTR caracteriza-se pelo dobramento incorreto e subsequente deposição da transtirretina, proteína

responsável pelo transporte do hormônio tireoidiano e da vitamina A. Pode apresentar-se na forma selvagem ou hereditária.²⁻⁴ Similarmente, a amiloidose AL decorre do acúmulo de cadeias leves de imunoglobulinas mal dobradas, produzidas por células plasmáticas associadas a discrasias.^{2,3}

No contexto da amiloidose cardíaca, trata-se de uma forma rara de cardiomiopatia progressiva, cuja prevalência populacional ainda não está bem estabelecida.⁵ A doença é causada pela deposição miocárdica de proteínas amiloides mal dobradas, resultando em cardiomiopatia restritiva, com possível progressão para insuficiência cardíaca, distúrbios do sistema de condução e morte cardíaca.^{3,5,6} Pode manifestar-se com sinais e sintomas cardiovasculares ou ser diagnosticada durante a investigação de manifestações extracardíacas da doença.^{3,6,7} Devido ao fenótipo clínico heterogêneo e às manifestações frequentemente inespecíficas, o diagnóstico e o manejo tendem a ocorrer de forma tardia.^{3,6}

No que se refere à abordagem diagnóstica da amiloidose cardíaca, é fundamental reconhecer cenários clínicos e alterações em exames complementares que indiquem a necessidade de investigação. Entretanto, o diagnóstico é desafiador, especialmente por se tratar de doença frequentemente indolente, cujos sintomas podem se sobrepor aos de cardiopatias mais prevalentes.^{3,5} Dependendo do contexto clínico e da disponibilidade de recursos,

diversas ferramentas podem ser empregadas, incluindo eletrocardiograma (ECG), ecocardiograma, ressonância magnética cardíaca (RMC), cintilografia com traçadores ósseos, pesquisa de proteína monoclonal por imunofixação e biópsia do tecido acometido. Cada método apresenta características próprias e diferentes níveis de acurácia diagnóstica (Figura Central).

Alguns achados podem aumentar a suspeita clínica de amiloidose cardíaca, como a discordância entre o aumento da espessura da parede do ventrículo esquerdo (VE) e a baixa voltagem do QRS, hipertrofia inexplicada do VE, estenose aórtica de baixo fluxo e baixo gradiente, preservação apical relativa da deformação longitudinal, padrão de realce tardio subendocárdico difuso e circunferencial do VE na RMC e avidéz miocárdica por traçadores ósseos na cintilografia com traçadores ósseos.

Apesar da diversidade de métodos diagnósticos disponíveis, a amiloidose cardíaca permanece subdiagnosticada,^{3,5-7} o que implica importantes repercussões na qualidade de vida dos pacientes. Paralelamente, o desenvolvimento de terapias capazes de melhorar desfechos clínicos tem impulsionado a busca por estratégias que ampliem a taxa de diagnóstico. Essas intervenções podem reduzir ou estabilizar a deposição proteica, com consequente diminuição do risco relativo de hospitalizações, da morbidade e da mortalidade associadas à doença.

Diante da necessidade de detecção precoce da amiloidose cardíaca, torna-se essencial o desenvolvimento de mecanismos que otimizem o rastreio e o diagnóstico, com menores custos e riscos.³ Nesse contexto, esta revisão tem como objetivo apresentar os principais avanços na detecção da doença, com ênfase em ferramentas tecnológicas promissoras no âmbito da medicina diagnóstica, especialmente a inteligência artificial (IA).

A IA constitui um ramo da ciência da computação dedicado ao desenvolvimento de sistemas capazes de executar tarefas que simulam funções cognitivas humanas, como tomada de decisão e raciocínio complexo. No campo do diagnóstico médico, esses sistemas são treinados por meio de técnicas de aprendizado de máquina, nas quais grandes volumes de dados, frequentemente imagens, são utilizados para o reconhecimento de padrões. Entre as abordagens mais empregadas destacam-se as redes neurais convolucionais (CNNs, na sigla em inglês), compostas por múltiplas camadas que extraem características progressivamente mais complexas dos dados analisados, permitindo a identificação automatizada de padrões em imagens e outros tipos de informação. De modo geral, quanto maior e mais representativo o conjunto de dados utilizado no treinamento, maior tende a ser a precisão do modelo.

A incorporação da IA à prática médica possibilita aprimorar o rastreio de doenças raras e aumentar a acurácia diagnóstica. Nesse cenário, a IA mostra-se particularmente promissora para doenças raras, frequentemente pouco reconhecidas na prática clínica. Sistemas automatizados podem integrar múltiplos sinais, sintomas e achados complementares, contribuindo para direcionar o raciocínio clínico. Assim, habilidades centrais na medicina, como o reconhecimento de padrões, vêm sendo

incorporadas a modelos computacionais com o objetivo de ampliar a confiabilidade diagnóstica e apoiar a tomada de decisão no cotidiano médico.

Diversos estudos têm investigado a aplicabilidade da IA no diagnóstico precoce da amiloidose cardíaca. Entre as abordagens mais recentes destacam-se a integração da IA a métodos de imagem, como tomografia por emissão de fóton único (SPECT), cintilografia com traçadores ósseos e RMC, bem como sua aplicação na análise automatizada de ECGs, dados genéticos e perfis fenotípicos de alterações cardíacas. Esses aspectos serão discutidos ao longo desta revisão.

Métodos

O presente estudo caracteriza-se como uma revisão integrativa de literatura, com o objetivo de analisar criticamente o uso da IA no diagnóstico da amiloidose cardíaca. A condução da revisão seguiu seis etapas metodológicas: i) definição da pergunta de pesquisa; ii) estabelecimento dos critérios de inclusão e seleção da amostra; iii) identificação dos estudos pré-selecionados e selecionados; iv) organização e representação dos estudos incluídos; v) análise crítica dos dados; e vi) síntese do conhecimento disponível.

As buscas foram realizadas nas bases de dados PubMed, Scopus, Web of Science, Embase e Cochrane Library. A estratégia de busca foi elaborada a partir dos descritores “artificial intelligence”, “amyloidosis” e “diagnosis”, presentes no *Medical Subject Headings* e no *Embase Subject Headings*, combinados por meio do operador booleano AND.

Foram incluídos estudos originais e metanálises publicados entre 2019 e 2024 que avaliaram a aplicação da IA no diagnóstico da amiloidose cardíaca. Foram excluídos artigos que não atenderam aos critérios de inclusão, bem como revisões narrativas, relatos de caso, editoriais e estudos com metodologia considerada inadequada.

Após a seleção dos artigos, procedeu-se à avaliação da qualidade metodológica, com o objetivo de assegurar maior rigor na interpretação dos achados e robustez às conclusões. Para essa etapa, utilizou-se a ferramenta de avaliação crítica do JBI, que contempla critérios específicos conforme o delineamento do estudo, incluindo aspectos relacionados à amostra, metodologia, análise de dados, controle de vieses e considerações éticas. A classificação da qualidade baseia-se na proporção de respostas afirmativas aos critérios avaliados, permitindo a comparação entre estudos e a análise crítica de seus resultados.

Resultados

A estratégia de busca resultou em 420 artigos, distribuídos da seguinte forma: 124 identificados no PubMed, 61 na Web of Science, 84 no Scopus, 147 no Embase e 4 na Cochrane Library. Após a remoção de 192 estudos duplicados, permaneceram 228 artigos para triagem.

A leitura de títulos e resumos resultou na seleção de 43 estudos para avaliação na íntegra. Após a aplicação dos critérios de elegibilidade, 21 artigos foram incluídos na análise final (Figura 1).

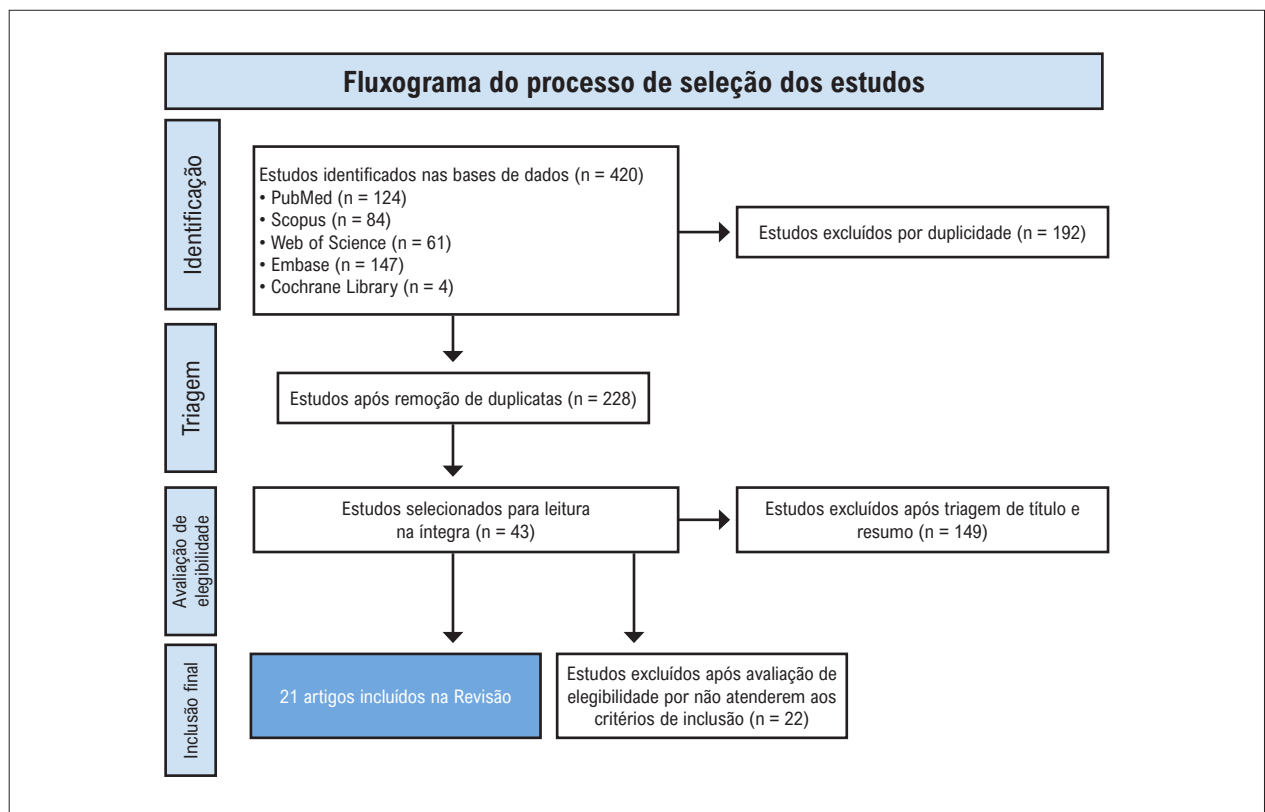


Figura 1 – Fluxograma do processo de seleção dos estudos incluídos na revisão integrativa.

Quanto à avaliação metodológica, segundo os critérios do JBI, a maioria dos estudos foi classificada com qualidade metodológica entre boa e excelente, com pontuação variando de 6 a 8 pontos. Entre os principais fatores que contribuíram para essa classificação destacam-se o emprego de métricas estatísticas robustas e a utilização de validação cruzada nos modelos de IA desenvolvidos.

Como limitações, observou-se a ausência de confirmação diagnóstica por padrão-ouro da amiloidose cardíaca em parte dos estudos, bem como a escassez de validação externa dos modelos propostos, o que limita a generalização dos achados. Os resultados detalhados da avaliação metodológica estão apresentados na Tabela 1.

Discussão

O uso da IA como ferramenta de apoio ao diagnóstico de doenças raras, como a amiloidose cardíaca, tem sido considerado promissor, especialmente no contexto de patologias com elevada heterogeneidade clínica e frequentemente sub-reconhecidas por médicos generalistas. A identificação precoce da doença pode modificar sua história natural e melhorar o prognóstico. Nesse cenário, esta revisão buscou enfatizar o potencial das ferramentas diagnósticas já consolidadas para a avaliação da amiloidose cardíaca quando associadas a sistemas baseados em aprendizado de máquina, abordagem contemplada por todos os estudos incluídos.

Com o objetivo de organizar a análise dos achados, o desempenho da IA será discutido de acordo com as diferentes modalidades diagnósticas empregadas no rastreamento e na avaliação da amiloidose cardíaca.

Desempenho da inteligência artificial na avaliação de dados de prontuários e exames laboratoriais

Entre as estratégias de rastreamento da cardiopatia amiloide, destaca-se a utilização de dados extraídos de prontuários eletrônicos de pacientes com insuficiência cardíaca (IC) com fração de ejeção preservada (ICFep). Com o objetivo de diferenciar etiologia amiloide, especialmente do amiloidose por ATTR do tipo selvagem (ATTRwt), de etiologia não amiloide, Huda et al.⁸ coletou dados de prontuário eletrônico e desenvolveu uma IA capaz de realizar a triagem e identificação de pacientes com amiloidose por ATTRwt. O sistema apresentou área sob a curva (AUC, em inglês) característica de operação do receptor de 0,80. O desempenho foi sustentado pela identificação de comorbidades mais prevalentes no grupo com etiologia amiloide, como fibrilação atrial e doença renal crônica, e no grupo não amiloide, como hipertensão arterial sistêmica, diabetes melito, obesidade e doença arterial coronariana, utilizadas como variáveis preditoras.

Posteriormente, Castaño et al.⁹ aprimoraram o modelo ao direcionar a análise para 11 fenótipos principais associados à amiloidose cardíaca, incluindo síndrome do túnel do carpo e arritmias. O modelo apresentou precisão (74%), sensibilidade

Tabela 1 – Características metodológicas e avaliação da qualidade dos estudos incluídos

Nº	Estudo (autor/ano)	Delineamento	Pontuação (JBI/8)	Avaliação metodológica
1	Agibetov et al. (2021) ¹⁸	Estudo observacional retrospectivo com ressonância magnética cardíaca e aplicação de aprendizado de máquina	7	Alta qualidade
2	Barbieri et al. (2024) ¹¹	Estudo com ecocardiograma transtorácico tridimensional automatizado associado a aprendizado de máquina	7	Alta qualidade
3	Castaño et al. (2024) ⁹	Estudo observacional retrospectivo caso-controle com aplicação de aprendizado de máquina	7	Alta qualidade
4	Cotella et al. (2023) ²	Estudo observacional retrospectivo com ecocardiograma e aplicação de aprendizado de máquina	7	Alta qualidade
5	Delbarre et al. (2023) ¹⁴	Estudo observacional retrospectivo multicêntrico com cintilografia com traçadores ósseos analisada por aprendizado de máquina	8	Excelente
6	Eckstein et al. (2022) ⁷	Estudo observacional de coorte com ecocardiograma e uso de aprendizado de máquina	6	Boa qualidade
7	Garofalo et al. (2021) ²⁰	Estudo computacional preditivo com validação experimental focado em avaliação genética por aprendizado de máquina	6	Boa qualidade
8	Goto et al. (2021) ³	Estudo observacional multicêntrico com uso de eletrocardiograma e ecocardiograma	8	Excelente
9	Harmon et al. (2023) ¹⁰	Estudo observacional retrospectivo com eletrocardiograma e aplicação de aprendizado de máquina	7	Alta qualidade
10	Huda et al. (2021) ⁸	Estudo observacional retrospectivo com aplicação de aprendizado de máquina	7	Alta qualidade
11	Ma et al. (2024) ¹⁶	Estudo observacional retrospectivo com ressonância magnética cardíaca sem contraste e uso de aprendizado de máquina	7	Alta qualidade
12	Martini et al. (2020) ¹⁹	Estudo observacional prospectivo com ressonância magnética cardíaca e aplicação de aprendizado de máquina	8	Excelente
13	Miller et al. (2024) ¹³	Estudo observacional retrospectivo com tomografia por emissão de pósitrons e segmentação automatizada	8	Excelente
14	Nowak et al. (2024) ¹⁷	Estudo observacional retrospectivo com ressonância magnética cardíaca, mapeamento T1 e uso de aprendizado de máquina	7	Alta qualidade
15	Santarelli et al. (2021) ¹²	Estudo observacional prospectivo com tomografia por emissão de pósitrons e aplicação de aprendizado de máquina	7	Alta qualidade
16	Schrutka et al. (2022) ⁶	Estudo observacional prospectivo caso-controle com aplicação de aprendizado de máquina	6	Boa qualidade
17	Shiri et al. (2025) ⁴	Estudo observacional prospectivo de coorte única com aplicação de aprendizado de máquina	7	Alta qualidade
18	Spielvogel et al. (2024) ¹⁵	Estudo observacional retrospectivo multicêntrico com cintilografia com traçadores ósseos e uso de aprendizado de máquina	8	Excelente
19	Vrudhula et al. (2024) ⁵	Estudo observacional retrospectivo com aplicação de aprendizado de máquina	6	Boa qualidade
20	Yang et al. (2024) ²¹	Estudo observacional com análise histopatológica digital utilizando rede neural e autofluorescência	7	Alta qualidade
21	Zhang et al. (2023) ¹	Estudo observacional retrospectivo com ecocardiograma e aplicação de aprendizado de máquina	6	Boa qualidade

(77%) e especificidade (72%), com AUC de 0,82. Embora tenha havido discreta redução em alguns parâmetros de desempenho, o modelo foi simplificado em termos de programação, favorecendo sua implementação em ambientes hospitalares e ampliando o potencial de rastreamento populacional.

Os estudos de Huda et al.⁸ e Castaño et al.⁹ demonstram a viabilidade de triagem automatizada por meio da extração sistematizada de dados clínicos, processo que seria oneroso e operacionalmente complexo se realizado manualmente. Embora tais modelos estejam limitados à qualidade dos registros codificados pela Classificação Internacional de Doenças e aos fenótipos documentados, sem integração direta de exames laboratoriais ou de imagem para tipificação definitiva, configuram ferramentas relevantes para rastreamento em larga escala, direcionando pacientes com maior probabilidade para investigação complementar.

Adicionalmente, fenótipos reconhecidos pelo modelo, como síndrome do túnel do carpo, podem preceder o desenvolvimento de IC, o que sugere potencial aplicação da IA em estágios pré-clínicos, com implicações na identificação precoce da amiloidose por ATTR.

Desempenho da inteligência artificial na avaliação eletrocardiográfica

A aplicação da IA na análise de ECGs tem se destacado como estratégia de triagem, considerando que se trata de exame amplamente disponível, de baixo custo e não invasivo.^{3,5} A etapa de validação dos modelos constitui fase fundamental no desenvolvimento dessas ferramentas, pois envolve o teste de múltiplas variáveis em diferentes populações.^{5,6}

Harmon et al.¹⁰ desenvolveram um algoritmo aplicável a populações diversas, incluindo diferentes raças e sexos. O modelo apresentou AUC de 0,84 (intervalo de confiança [IC] de 95%: 0,82-0,86), mantendo desempenho consistente entre subgrupos, com exceção da população hispânica, possivelmente sub-representada na amostra. O algoritmo apresentou melhor desempenho em ECGs com baixa voltagem e padrões compatíveis com infarto prévio, e menor desempenho em bloqueio de ramo esquerdo e hipertrofia do VE. Esses achados sugerem necessidade de maior diversidade amostral, sem invalidar o uso da ferramenta como método de triagem.

Vrudhula et al.⁵ avaliaram aproximadamente 1,3 milhão de ECGs provenientes de 341.989 pacientes. Os diferentes modelos testados apresentaram AUC variando de 0,660 (IC 95%: 0,642-0,736) a 0,898 (IC 95%: 0,868-0,924), demonstrando potencial relevante para rastreamento e indicação de investigação complementar. Entretanto, ressalta-se que, diante da raridade e do subdiagnóstico da amiloidose cardíaca, os modelos frequentemente são treinados com número limitado de casos confirmados.

De forma semelhante, Goto et al.³ relataram desempenho expressivo, com estatística C de 0,91 (IC 95%: 0,90-0,93) no conjunto de teste do Brigham and Women's Hospital, 0,85 (0,82-0,87) no Massachusetts General Hospital e 0,86 (0,83-0,88) na University of California, San Francisco. Contudo, os autores enfatizam que características isoladas do ECG não

apresentam sensibilidade ou especificidade suficientes para uso como heurísticas independentes, sendo recomendada sua integração com outras variáveis clínicas e diagnósticas para otimização do modelo.

Schrutka et al.⁶ também reforçam que o modelo proposto pode auxiliar na suspeição de amiloidose cardíaca mesmo na ausência de métodos avançados de imagem. No referido estudo, foram avaliados 20 pacientes com amiloidose cardíaca por transtirretina, 11 com ICFEp, 30 com amiloidose cardíaca e 50 com outras etiologias de IC. A presença de padrão de ECG de baixa voltagem associada ao aumento da espessura da parede do VE foi altamente sugestiva de amiloidose cardíaca, o que permitiu sua diferenciação em relação à cardiomiopatia hipertensiva ou hipertrófica. Na análise dos padrões de ECG, observou-se que o padrão 1 esteve presente em 78% dos pacientes com amiloidose por AL e em 58% daqueles com amiloidose por ATTR ($p = 0,009$), enquanto o padrão 2 foi identificado em 7% dos casos de amiloidose por AL e em 23% dos casos de amiloidose por ATTR ($p = 0,006$). A ausência de padrão específico foi observada em 16% dos pacientes com amiloidose por AL e em 18% dos pacientes com amiloidose por ATTR ($p = 0,620$).

Desempenho da inteligência artificial na avaliação ecocardiográfica

Considerando a versatilidade da ecocardiografia e seu papel central na investigação diagnóstica da amiloidose cardíaca, o desenvolvimento de modelos de IA capazes de reduzir a variabilidade operacional e aprimorar a acurácia diagnóstica mostra-se relevante.

Xiaofeng Zhang et al.¹ observaram que ainda existem poucos estudos sobre análise de textura miocárdica baseada em ecocardiografia e que a avaliação visual humana apresenta limitações para caracterização dessas alterações. Com base em ecocardiogramas transtorácicos, os autores desenvolveram quatro algoritmos de aprendizado de máquina para diferenciar amiloidose cardíaca de outras cardiomiopatias: floresta aleatória (RF, em inglês), máquina de vetor de suporte (SVM, em inglês), regressão logística (LR, em inglês) e árvores de decisão impulsionadas por gradiente (GBDT, em inglês).

Na população analisada, todos os modelos conseguiram distinguir de forma eficaz casos de amiloidose cardíaca de doenças não amiloides. O modelo de LR apresentou o melhor desempenho diagnóstico, superando o método ultrassonográfico tradicional (AUC: RF 0,77; SVM 0,81; LR 0,81; GBDT 0,71). Os autores propuseram, portanto, a aplicação dessa ferramenta como método diagnóstico não invasivo para amiloidose miocárdica. Entretanto, o número relativamente pequeno de casos de amiloidose cardíaca pode ter limitado a sensibilidade do modelo para discriminação entre os grupos.

Cotella et al.² desenvolveram um modelo de IA voltado à avaliação automatizada da fração de ejeção do VE (FEVE) e do *strain* longitudinal global (SLG), parâmetros centrais no diagnóstico da amiloidose cardíaca. Os autores justificaram a incorporação da IA com base no fato de que as medições manuais são demoradas e apresentam variabilidade inter e intraobservador significativa, o que pode comprometer

a precisão diagnóstica e influenciar decisões terapêuticas. O estudo demonstrou que as medições automatizadas e quantitativas de FEVE e SLG apresentaram alta precisão e permitiram a detecção sensível e específica de anormalidades quando comparadas à análise manual convencional, tanto em exames realizados antes do diagnóstico de amiloidose cardíaca quanto no momento do diagnóstico. Não foram observadas diferenças estatisticamente significativas entre os valores obtidos pelos dois métodos no período pré-diagnóstico (FEVE: $p = 0,791$; SLG: $p = 0,105$) nem no momento do diagnóstico (FEVE: $p = 0,463$; SLG: $p = 0,722$). Além disso, verificou-se forte correlação entre as medições automatizadas e manuais nos ecocardiogramas realizados antes do diagnóstico ($r = 0,78$ para FEVE; $r = 0,83$ para SLG) e no diagnóstico estabelecido ($r = 0,74$ para FEVE; $r = 0,80$ para SLG).

Goto et al.,³ embora reconheçam que modelos baseados em ECG apresentam resultados encorajadores, ressaltam que seu desempenho pode não ser suficiente para o diagnóstico de doenças de baixa prevalência. Nesse contexto, o modelo ecocardiográfico desenvolvido pelos autores demonstrou maior precisão preditiva quando comparado ao modelo baseado em ECG. As estatísticas C variaram de 0,85-0,91 para o ECG e de 0,89-1,00 para a ecocardiografia. Além disso, na análise por subtipos, o modelo apresentou desempenho superior na identificação da amiloidose por ATTR.

Em uma população mais específica, Shiri et al.⁴ avaliaram o uso de aprendizado de máquina para detecção de amiloidose por ATTR em pacientes com estenose aórtica grave. Embora diferentes modalidades diagnósticas sejam úteis na avaliação inicial desses pacientes, elas não são específicas para amiloidose por ATTR. Frequentemente, o diagnóstico definitivo de cardiomiopatia por ATTR depende de confirmação histopatológica ou da identificação de mutação no gene *TTR*, associada à evidência de captação miocárdica significativa na cintilografia com traçadores ósseos. Considerando o custo elevado de testes genéticos e da cintilografia com traçadores ósseos, especialmente nesse grupo de pacientes, os autores desenvolveram modelo não invasivo e potencialmente custo-efetivo, baseado em dados clínicos e ecocardiográficos de rotina. O desempenho foi satisfatório quando comparado a variáveis clínicas, laboratoriais e de imagem intervencionista, com AUC de 0,79, sensibilidade de 0,80 e especificidade de 0,78.

Eckstein et al.,⁷ fundamentados em evidências de que a análise da deformação miocárdica fornece valor discriminativo em múltiplas câmaras cardíacas, desenvolveram modelo supervisionado capaz de diferenciar amiloidose cardíaca de cardiomiopatia hipertrófica e de indivíduos saudáveis. O sistema apresentou desempenho elevado (AUC = 0,996; precisão = 94%; sensibilidade = 100%; *F1-score* = 97%), indicando que a análise automatizada da deformação e função cardíaca multicâmara pode atuar como ferramenta de suporte à decisão clínica, inclusive sem necessidade de contraste.

Com a evolução tecnológica dos métodos de imagem cardiovascular, novas abordagens têm sido propostas para o rastreamento de cardiopatias infiltrativas. Nesse contexto, Barbieri et al.¹¹ desenvolveram modelo baseado em ecocardiograma transtorácico tridimensional (ETT-3D) associado à IA, com o objetivo de diferenciar diversos fenótipos de hipertrofia

cardíaca, incluindo amiloidose cardíaca. O método propõe reformulação da análise da fração de ejeção, tradicionalmente baseada em RMC, por meio da utilização do ETT-3D integrado a sistema de IA. A aquisição tridimensional permitiu análise mais detalhada e precisa do volume do VE, possibilitando cálculo mais acurado da fração de ejeção, definida como a razão entre o volume sistólico e o volume diastólico final, refletindo a capacidade contrátil miocárdica. Essa abordagem fornece informações mais precisas sobre encurtamento e espessura da parede miocárdica, aspectos fundamentais para o reconhecimento de cardiomiopatias infiltrativas. No ecocardiograma bidimensional convencional, o aumento da espessura parietal pode mascarar redução do encurtamento miocárdico, resultando em fração de ejeção aparentemente preservada. No contexto da investigação etiológica da ICfEp, o modelo mostrou-se promissor, apresentando fração de ejeção mais elevada em pacientes com cardiomiopatia hipertrófica e com amiloidose cardíaca, sendo que estes últimos exibiram valores proporcionalmente ainda maiores. O desempenho diagnóstico foi consistente, com sensibilidade de 87%, especificidade de 100% e AUC de 0,959, reforçando o potencial da integração entre ETT-3D e IA na diferenciação fenotípica da hipertrofia miocárdica.

Inteligência artificial na avaliação da tomografia por emissão de pósitrons

De maneira semelhante a outras modalidades de imagem, a PET-CT tem sido aprimorada com o objetivo de tornar o processo diagnóstico da amiloidose cardíaca menos invasivo e mais preciso. Nesse contexto, destacam-se modelos baseados em *deep learning* voltados ao reconhecimento automatizado de padrões de imagem relacionados à deposição amiloide.

Santarelli et al.¹² desenvolveram modelo com o objetivo de identificar, de forma rápida, precoce e específica, a presença de amiloidose cardíaca e seus subtipos. O sistema demonstrou desempenho superior ao da análise realizada por especialista com mais de 10 anos de experiência, apresentando sensibilidade superior a 0,8 e especificidade superior a 0,89. O modelo foi capaz de estimar a probabilidade de correlação entre a imagem analisada e cada subtipo de amiloidose cardíaca. Os autores também destacaram o risco de sobreajuste (*overfitting*), especialmente em cenários com número reduzido de imagens para treinamento. Nesse caso, o algoritmo pode apresentar desempenho elevado nos dados utilizados para treinamento, mas falhar na generalização para conjuntos externos. Para mitigar esse risco, foram empregadas estratégias como aumento artificial do conjunto de dados (*data augmentation*) e validação cruzada, o que contribuiu para maior robustez do modelo.

No estudo de Miller et al.,¹³ reconhece-se que a interpretação visual da SPECT constitui padrão na avaliação diagnóstica da amiloidose por ATTR, embora apresente caráter subjetivo. Os autores avaliaram abordagem de *deep learning* para quantificação volumétrica automatizada de tecnécio-99m (^{99m}Tc)-pirofosfato, utilizando segmentação de estruturas anatômicas co-registradas em mapas de atenuação da tomografia computadorizada em pacientes com suspeita de amiloidose por ATTR. Os resultados demonstraram que a segmentação baseada em *deep learning* não foi influenciada

pelo padrão de captação do radiotraçador e permitiu quantificação automática de imagens de captação focal, como as obtidas com ^{99m}Tc -pirofosfato. O modelo apresentou desempenho elevado (AUC = 0,989; IC 95%: 0,974-1,00), indicando potencial para identificação precisa de pacientes amiloidose por ATTR. Portanto, tal abordagem apresenta potencial de ser usada na identificação precisa de pacientes com amiloidose por ATTR.

Desempenho da inteligência artificial na avaliação da cintilografia com traçadores ósseos

No contexto do diagnóstico da amiloidose cardíaca por meio da aplicação de IA na análise de exames de imagem, é possível estruturar sistemas integrados aos prontuários eletrônicos, de forma semelhante ao modelo descrito por Huda et al.,⁸ porém direcionados à interpretação automatizada de imagens cintilográficas.

Delbarre et al.¹⁴ propuseram modelo de *deep learning* para análise automatizada de cintilografia com traçadores ósseos de corpo inteiro com ^{99m}Tc , fundamentado na premissa de que captação cardíaca significativa nesses exames é fortemente sugestiva de amiloidose por ATTR. O modelo apresentou sensibilidade de 98,9% e especificidade de 99,5% na validação cruzada. Na validação externa, observou-se discreta redução da sensibilidade para 96,1%, mantendo-se especificidade de 99,5%, com AUC de 0,999 em ambas as etapas.

Para o desenvolvimento do sistema, utilizou-se como variável preditora a captação cardíaca ≥ 2 segundo a escala de classificação de Perugini. O algoritmo foi treinado por meio de CNNs, utilizando rótulos em nível de imagem extraídos de exames registrados nos prontuários eletrônicos, permitindo a identificação automatizada de padrões sugestivos de amiloidose cardíaca. Assim como ressaltado por Castaño et al.,⁹ a integração entre IA e sistemas de prontuário favorece rastreio eficiente de condições frequentemente sub-reconhecidas, como a associação entre captação cardíaca elevada na cintilografia com traçadores ósseos de corpo inteiro e amiloidose por ATTR, contribuindo para identificação em estágios mais precoces.

Embora a cintilografia com traçadores ósseos não substitua integralmente todos os métodos diagnósticos, Delbarre et al.¹⁴ destacaram que, quando ela é positiva e não há evidência de gamopatia monoclonal, o exame pode permitir diagnóstico não invasivo definitivo de cardiomiopatia por ATTR, especialmente em pacientes idosos ou fragilizados, nos quais a biópsia miocárdica apresenta maior risco.

Considerando que o diagnóstico de amiloidose cardíaca pode ser estabelecido de forma não invasiva por meio da cintilografia com traçadores ósseos e que a avaliação visual é inerentemente subjetiva, podendo resultar em interpretações equivocadas, Spielvogel et al.¹⁵ desenvolveram um sistema de IA para triagem padronizada e reprodutível da doença. O modelo foi treinado a partir de banco de dados multinacional de cintilografia com traçadores ósseos marcados com ^{99m}Tc , abrangendo diferentes traçadores e *scanners*. Na coorte austríaca, a validação cruzada demonstrou AUC de 1,00 (IC 95%: 1,00-1,00). Na validação externa, os resultados permaneceram

elevados, com AUC de 0,997 (IC 95%: 0,993-0,999) no Reino Unido, 0,925 (IC 95%: 0,871-0,971) na China e 1,00 (IC 95%: 0,999-1,000) nas coortes italianas. Considerando que há cerca de uma década, a biópsia miocárdica representa a única modalidade para diagnosticar amiloidose cardíaca, a cintilografia com traçadores ósseos representa um marco no avanço do diagnóstico da amiloidose cardíaca, principalmente quando somada à IA. Até aproximadamente 1 década atrás, a biópsia miocárdica representava a única modalidade definitiva para o diagnóstico de amiloidose cardíaca. A consolidação da cintilografia com traçadores ósseos constituiu avanço significativo nesse cenário, sobretudo no diagnóstico da amiloidose por ATTR. A incorporação da IA a essa modalidade amplia ainda mais seu potencial, ao reduzir a subjetividade da interpretação e aumentar a padronização e a confiabilidade diagnóstica.

No referido estudo multicêntrico, a captação cardíaca intensa foi identificada de forma automatizada e consistente em todos os traçadores utilizados na investigação da amiloidose cardíaca. Adicionalmente, a triagem baseada em IA para detecção de captação sugestiva de amiloidose cardíaca em pacientes submetidos à cintilografia com traçadores ósseos de corpo inteiro configura ferramenta potencialmente valiosa para a identificação precoce da doença e para a otimização dos fluxos assistenciais. Nesse contexto, a implementação dessa estratégia pode favorecer o encaminhamento oportuno para avaliação especializada e possibilitar início mais precoce de terapias modificadoras da doença, com potencial impacto na redução da mortalidade.

Inteligência artificial na avaliação da ressonância magnética cardíaca

A RMC com realce tardio pelo gadolínio (RTG) constitui método fundamental na investigação da amiloidose cardíaca, dada a capacidade de demonstrar alterações morfológicas e padrões de realce característicos. Entretanto, sua utilização pode ser limitada em pacientes com insuficiência renal significativa, condição frequentemente associada à amiloidose, devido ao risco relacionado ao uso de contraste.

Ma et al.¹⁶ investigaram a viabilidade do diagnóstico por meio de RMC sem contraste, utilizando mapeamento de T1 nativo associado a análise radiômica automatizada baseada em IA. O modelo foi treinado para reconhecer padrões específicos de deposição amiloide e estimar, de forma indireta, o volume extracelular (VEC), parâmetro tradicionalmente calculado a partir de sequências pré e pós-contraste com gadolínio. Na abordagem proposta, o VEC foi estimado com precisão por meio da identificação automatizada das regiões de interesse miocárdicas. O modelo apresentou precisão de 86%, sensibilidade de 94%, especificidade de 85% e AUC de 0,915 no conjunto de teste. Diferentemente da cintilografia com traçadores ósseos, cuja principal aplicabilidade se concentra na identificação de amiloidose por ATTR, a RMC sem contraste demonstrou potencial para diagnóstico efetivo da amiloidose cardíaca, particularmente na amiloidose por AL.

Em consonância com tal perspectiva, Nowak et al.¹⁷ destacaram que o valor diagnóstico da RMC decorre de sua capacidade de integrar múltiplas sequências para avaliação

detalhada da função miocárdica, edema, inflamação e fibrose. O VEC, nesse contexto, permite quantificação não invasiva da deposição amiloide miocárdica e pode influenciar decisões terapêuticas.

Considerando que a RMC é modalidade de referência para o diagnóstico de amiloidose cardíaca, Agibetov et al.¹⁸ observaram que seus achados podem ser inespecíficos, especialmente em centros com menor volume de casos. Para minimizar esse risco, desenvolveram algoritmo baseado em CNNs aplicado a uma coorte de 502 pacientes. Independentemente da técnica de *deep learning* empregada, os modelos treinados com imagens de RTG apresentaram melhor desempenho. O ajuste fino (*fine-tuning*) do modelo resultou em AUC de 0,96, sensibilidade de 94% e especificidade de 90%. A classificação automatizada apresentou desempenho semelhante ao de especialistas humanos. Contudo, por se tratar de estudo unicêntrico, a generalização dos resultados requer cautela.

Martini et al.¹⁹ também utilizaram *deep learning* para análise automatizada de imagens de RMC e estimativa da probabilidade de amiloidose cardíaca. Entre os achados mais específicos, destacaram o padrão de pseudo-hipertrofia biventricular associado a RTG transmural difuso. A análise automatizada de sequências de RTG nas projeções 2C, 4C e eixo curto mostrou-se mais rápida e apresentou acurácia semelhante à avaliação especializada, com AUC de 0,982, valor preditivo positivo de 83%, *recall* de 95% e *F1-score* de 89%.

Desempenho da inteligência artificial na avaliação de testes genéticos e biópsias

Outro campo promissor na aplicação da IA ao diagnóstico da amiloidose cardíaca, especialmente na forma por AL, envolve a sistematização da análise de testes genéticos voltados à identificação de mutações somáticas em cadeias leves de imunoglobulinas. Garofalo et al.²⁰ demonstraram, por meio de modelo de aprendizado de máquina, associação entre mutações somáticas adquiridas durante a maturação dos linfócitos B e o desenvolvimento de amiloidose cardíaca. Essas mutações afetam a estabilidade estrutural das cadeias leves, favorecendo o dobramento incorreto da proteína e a consequente formação de depósitos amiloides. O modelo apresentado obteve sensibilidade de 76%, especificidade de 82% e AUC de 0,87, evidenciando capacidade preditiva relevante na identificação de sequências consideradas tóxicas. Além disso, os autores destacaram que a reversão dessas mutações pode abolir o fenótipo tóxico, reforçando a importância da caracterização molecular detalhada.

Considerando a diversidade das sequências patogênicas envolvidas, o uso de IA configura estratégia apropriada para organizar e analisar grande volume de variáveis genéticas, atuando como preditor de toxicidade. Dessa forma, o algoritmo pode identificar perfis moleculares associados a maior risco de desenvolvimento de amiloidose cardíaca, contribuindo assim para estratificação de risco e potencial diagnóstico precoce.

No âmbito da histopatologia, a biópsia permanece como evidência diagnóstica definitiva na cardiomiopatia amiloide,

apesar de seu caráter invasivo. Nesse contexto, a integração entre técnicas histológicas e *deep learning* também tem se mostrado promissora. Yang et al.²¹ propuseram abordagem baseada em rede neural capaz de transformar imagens de autofluorescência em imagens equivalentes às obtidas por microscopia de campo claro e luz polarizada, simulando o efeito da coloração pelo vermelho Congo.

Atualmente, o padrão-ouro diagnóstico baseia-se na identificação de birrefringência sob luz polarizada cruzada após coloração com vermelho Congo. Entretanto, esse processo é influenciado por variabilidade técnica na coloração, qualidade do preparo das lâminas e disponibilidade de equipamentos adequados, além de envolver custos elevados. O modelo proposto por Yang et al.²¹ demonstrou que as imagens geradas digitalmente apresentaram qualidade comparável às lâminas coradas convencionalmente, com potencial redução de custos, menor dependência técnica e melhor armazenamento digital das amostras, considerando que *scanners* especializados para captura de birrefringência nem sempre estão disponíveis.

Assim, embora haja crescente interesse em métodos diagnósticos não invasivos para amiloidose cardíaca, os avanços na aplicação da IA à análise genética e histopatológica também representam contribuição relevante, o que melhora a precisão diagnóstica e a padronização dos processos laboratoriais.

Barreiras de implementação da inteligência artificial no fluxo de trabalho da medicina

A implementação da IA na prática médica apresenta potencial significativo para ampliar a precisão diagnóstica, otimizar processos assistenciais, reduzir custos e apoiar a tomada de decisão clínica. Contudo, sua incorporação ao fluxo de trabalho enfrenta desafios multifatoriais que podem ser agrupados em dimensões técnicas, éticas, organizacionais e humanas.

Do ponto de vista técnico, os modelos de IA dependem de bases de dados estruturadas, completas e padronizadas. Entretanto, muitos sistemas de saúde ainda operam com registros fragmentados, inconsistentes ou incompletos, o que compromete o treinamento adequado e a capacidade de generalização dos algoritmos. Além disso, dados historicamente enviesados podem perpetuar desigualdades assistenciais, resultando em recomendações inadequadas para determinados grupos populacionais. A interoperabilidade entre diferentes sistemas de informação também constitui desafio relevante, dificultando a integração fluida da IA aos ambientes clínicos já estabelecidos.

Sob a perspectiva ética e legal, emergem questionamentos quanto à responsabilização em caso de erro clínico envolvendo recomendações algorítmicas. A definição de responsabilidade entre desenvolvedores, instituições e profissionais permanece complexa. Soma-se a isso a preocupação com privacidade, segurança e governança de dados, especialmente quando há compartilhamento interinstitucional para treinamento ou validação de modelos.

No âmbito organizacional, a adoção de ferramentas baseadas em IA exige integração eficiente aos fluxos

assistenciais. Soluções que adicionam etapas ao processo ou interrompem rotinas consolidadas tendem a gerar resistência e sobrecarga operacional. Além disso, é imprescindível que médicos, enfermeiros e demais profissionais sejam capacitados para interpretar criticamente as recomendações fornecidas pelos sistemas, utilizando-as como suporte e não como substituição do julgamento clínico. A implementação também demanda investimentos em infraestrutura tecnológica, manutenção e atualização contínua dos modelos, o que pode representar barreira financeira para determinadas instituições.

Por fim, a dimensão humana envolve aspectos relacionados à aceitação profissional e à confiança do paciente. Parte dos profissionais pode manifestar desconfiança quanto à tecnologia ou perceber a IA como ameaça ao seu papel clínico. A chamada “caixa-preta” dos algoritmos, em que o processo decisório não é plenamente transparente, pode reduzir a confiança na ferramenta e dificultar sua incorporação à prática clínica. Do ponto de vista do paciente, a confiança em decisões influenciadas por algoritmos ainda não é universal. Em contrapartida, há risco de dependência excessiva da IA por parte dos profissionais, o que pode comprometer o exercício do raciocínio clínico independente caso não haja postura crítica e reflexiva.

Conclusão

Com base nos achados desta revisão, a IA configura-se como ferramenta promissora na otimização do rastreamento e do diagnóstico da amiloidose cardíaca. Sua aplicação em diferentes modalidades diagnósticas demonstra potencial para acelerar a identificação da doença, contribuir para maior precisão diagnóstica e, consequentemente, favorecer melhores desfechos clínicos.

A elevada capacidade de processamento e análise de grandes volumes de dados permite à IA reconhecer padrões complexos, ampliar sua capacidade de generalização, desde que treinada com bases robustas e representativas, e auxiliar na detecção precoce da amiloidose cardíaca. Ademais, a utilização de modelos automatizados pode reduzir a subjetividade da interpretação humana, minimizar a necessidade de procedimentos invasivos em determinados contextos e racionalizar o uso de recursos em saúde.

Referências

1. Zhang X, Liang T, Su C, Qin S, Li J, Zeng D, et al. Deep Learn-Based Computer-Assisted Transthoracic Echocardiography: Approach to the Diagnosis of Cardiac Amyloidosis. *Int J Cardiovasc Imaging*. 2023;39(5):955-65. doi: 10.1007/s10554-023-02806-0.
2. Cotella JJ, Slivnick JA, Sanderson E, Singulane C, O'Driscoll J, Asch FM, et al. Artificial Intelligence Based Left Ventricular Ejection Fraction and Global Longitudinal Strain in Cardiac Amyloidosis. *Echocardiography*. 2023;40(3):188-95. doi: 10.1111/echo.15516.
3. Goto S, Mahara K, Beussink-Nelson L, Ikura H, Katsumata Y, Endo J, et al. Artificial Intelligence-Enabled Fully Automated Detection of Cardiac Amyloidosis Using Electrocardiograms and Echocardiograms. *Nat Commun*. 2021;12(1):2726. doi: 10.1038/s41467-021-22877-8.
4. Shiri I, Balzer S, Baj G, Bernhard B, Hundertmark M, Bakula A, et al. Multi-Modality Artificial Intelligence-Based Transthyretin Amyloid Cardiomyopathy Detection in Patients with Severe Aortic Stenosis. *Eur J Nucl Med Mol Imaging*. 2025;52(2):485-500. doi: 10.1007/s00259-024-06922-4.
5. Vrudhula A, Stern L, Cheng PC, Ricchiuto P, Daluwatte C, Witteles R, et al. Impact of Case and Control Selection on Training Artificial Intelligence Screening of Cardiac Amyloidosis. *JACC Adv*. 2024;3(9):100998. doi: 10.1016/j.jaccadv.2024.100998.
6. Schrutka L, Anner P, Agibetov A, Seirer B, Dusik F, Retzl R, et al. Machine Learning-Derived Electrocardiographic Algorithm for the Detection of Cardiac Amyloidosis. *Heart*. 2022;108(14):1137-47. doi: 10.1136/heartjnl-2021-319846.

Entretanto, apesar dos avanços observados, a consolidação da IA na prática clínica exige aprimoramento contínuo dos modelos, validação externa em populações diversas e integração eficiente aos fluxos assistenciais. São igualmente fundamentais o planejamento estratégico da implementação, a capacitação dos profissionais de saúde, a governança ética no manejo de dados e o monitoramento permanente do desempenho algorítmico.

Contribuição dos Autores

Concepção e desenho da pesquisa, análise e interpretação dos dados, redação do manuscrito e revisão crítica do manuscrito quanto ao conteúdo intelectual importante: Lemos NB, Araújo GAM, Melo MDT; obtenção de dados: Lemos NB, Araújo GAM.

Potencial Conflito de Interesse

Declaro não haver conflito de interesses pertinentes.

Fontes de Financiamento

O presente estudo não teve fontes de financiamento externas.

Vinculação Acadêmica

Não há vinculação deste estudo a programas de pós-graduação.

Aprovação Ética e Consentimento Informado

Este artigo não contém estudos com humanos ou animais realizados por nenhum dos autores.

Uso de Inteligência Artificial

Os autores não utilizaram ferramentas de inteligência artificial no desenvolvimento deste trabalho.

Disponibilidade de Dados

Os conteúdos subjacentes ao texto da pesquisa estão contidos no manuscrito.

7. Eckstein J, Moghadasi N, Körperich H, Valdés EW, Sciacca V, Paluszkiwicz L, et al. A Machine Learning Challenge: Detection of Cardiac Amyloidosis Based on Bi-Atrial and Right Ventricular Strain and Cardiac Function. *Diagnostics*. 2022;12(11):2693. doi: 10.3390/diagnostics12112693.
8. Huda A, Castaño A, Niyogi A, Schumacher J, Stewart M, Bruno M, et al. A Machine Learning Model for Identifying Patients at Risk for Wild-Type Transthyretin Amyloid Cardiomyopathy. *Nat Commun*. 2021;12(1):2725. doi: 10.1038/s41467-021-22876-9.
9. Castaño A, Heitner SB, Masri A, Huda A, Calambur V, Bruno M, et al. EstimATTR: A Simplified, Machine-Learning-Based Tool to Predict the Risk of Wild-Type Transthyretin Amyloid Cardiomyopathy. *J Card Fail*. 2024;30(6):778-87. doi: 10.1016/j.cardfail.2023.11.017.
10. Harmon DM, Mangold K, Suarez AB, Scott CG, Murphree DH, Malik A, et al. Postdevelopment Performance and Validation of the Artificial Intelligence-Enhanced Electrocardiogram for Detection of Cardiac Amyloidosis. *JACC Adv*. 2023;2(8):100612. doi: 10.1016/j.jacadv.2023.100612.
11. Barbieri A, Imberti JF, Bartolomei M, Bonini N, Laus V, Triglia LT, et al. Quantification of Myocardial Contraction Fraction with Three-Dimensional Automated, Machine-Learning-Based Left-Heart-Chamber Metrics: Diagnostic Utility in Hypertrophic Phenotypes and Normal Ejection Fraction. *J Clin Med*. 2023;12(17):5525. doi: 10.3390/jcm12175525.
12. Santarelli MF, Genovesi D, Positano V, Scipioni M, Vergaro G, Favilli B, et al. Deep-Learning-Based Cardiac Amyloidosis Classification from Early Acquired Pet Images. *Int J Cardiovasc Imaging*. 2021;37(7):2327-35. doi: 10.1007/s10554-021-02190-7.
13. Miller RJH, Shanbhag A, Michalowska AM, Kavanagh P, Liang JX, Builoff V, et al. Deep Learning-Enabled Quantification of ^{99m}Tc-Pyrophosphate SPECT/CT for Cardiac Amyloidosis. *J Nucl Med*. 2024;65(7):1144-50. doi: 10.2967/jnumed.124.267542.
14. Delbarre MA, Girardon F, Roquette L, Blanc-Durand P, Hubaut MA, Hachulla É, et al. Deep Learning on Bone Scintigraphy to Detect Abnormal Cardiac Uptake at Risk of Cardiac Amyloidosis. *JACC Cardiovasc Imaging*. 2023;16(8):1085-95. doi: 10.1016/j.jcmg.2023.01.014.
15. Spielvogel CP, Haberl D, Mascherbauer K, Ning J, Kluge K, Traub-Weidinger T, et al. Diagnosis and Prognosis of Abnormal Cardiac Scintigraphy Uptake Suggestive of Cardiac Amyloidosis Using Artificial Intelligence: A Retrospective, International, Multicentre, Cross-Tracer Development and Validation Study. *Lancet Digit Health*. 2024;6(4):e251-60. doi: 10.1016/S2589-7500(23)00265-0.
16. Ma Q, Chen J, Cao L, Wu X, Tan Z, Liu H. The Incremental Value of Native T1 Mapping-Derived Radiomics for The Diagnosis of Amyloid Light-Chain Cardiac Amyloidosis. *Acad Radiol*. 2024;31(12):4801-10. doi: 10.1016/j.acra.2024.07.005.
17. Nowak S, Bischoff LM, Pennig L, Kaya K, Isaak A, Theis M, et al. Deep Learning Virtual Contrast-Enhanced T1 Mapping for Contrast-Free Myocardial Extracellular Volume Assessment. *J Am Heart Assoc*. 2024;13(19):e035599. doi: 10.1161/JAHA.124.035599.
18. Agibetov A, Kammerlander A, Duca F, Nitsche C, Koschutnik M, Donà C, et al. Convolutional Neural Networks for Fully Automated Diagnosis of Cardiac Amyloidosis by Cardiac Magnetic Resonance Imaging. *J Pers Med*. 2021;11(12):1268. doi: 10.3390/jpm11121268.
19. Martini N, Aimo A, Barison A, Latta DD, Vergaro G, Aquaro GD, et al. Deep Learning to Diagnose Cardiac Amyloidosis from Cardiovascular Magnetic Resonance. *J Cardiovasc Magn Reson*. 2020;22(1):84. doi: 10.1186/s12968-020-00690-4.
20. Garofalo M, Piccoli L, Romeo M, Barzago MM, Ravasio S, Foglierini M, et al. Machine Learning Analyses of Antibody Somatic Mutations Predict Immunoglobulin Light Chain Toxicity. *Nat Commun*. 2021;12(1):3532. doi: 10.1038/s41467-021-23880-9.
21. Yang X, Bai B, Zhang Y, Aydin M, Li Y, Selcuk SY, et al. Virtual Birefringence Imaging and Histological Staining of Amyloid Deposits in Label-Free Tissue Using Autofluorescence Microscopy and Deep Learning. *Nat Commun*. 2024;15(1):7978. doi: 10.1038/s41467-024-52263-z.

