Insuficiência Cardíaca com Fração de Ejeção Preservada de Difícil Manejo – Evolução Ecocardiográfica Prolongada e Contribuição da Multimodalidade em Imagem

Heart Failure with Preserved Ejection Fraction of Challenging Management – Prolonged Echocardiographic Follow-Up and the Role of Multimodality Imaging

Max Koki Yonamine,[1] Nilton Jorge Aragão,[1] Vanessa Cardoso Pereira,[1] Lucyo Flávio Bezerra Diniz,[1] Fernanda Miyuki Sasaki,[1] Jemima Araújo da Silva Batista,[1] Anderson Armstrong[1]

Universidade Federal do Vale do São Francisco,[1] Petrolina, PE – Brasil

Introdução

A amiloidose cardíaca (AC) é uma doença infiltrativa caracterizada pelo depósito extracelular de proteínas amiloides, resultando em disfunção miocárdica e insuficiência cardíaca com padrão restritivo.[1] Nos últimos anos, observou-se um aumento na suspeição clínica e na identificação de novos casos, impulsionado pelo avanço das técnicas de imagem.[2] No entanto, o diagnóstico ainda representa um desafio, especialmente em pacientes idosos com múltiplas comorbidades. O reconhecimento precoce da AC é essencial, uma vez que terapias modificadoras da doença podem retardar sua progressão. Exames como a cintilografia miocárdica, a ressonância magnética cardíaca (RMC) e a ecocardiografia desempenham papel central na abordagem diagnóstica.[3]

Apresentamos o relato de um caso de AC de manejo complexo, no qual a utilização integrada de diferentes modalidades de imagem foi decisiva para a confirmação diagnóstica.

Relato de Caso

Paciente do sexo feminino, dislipidêmica, iniciou acompanhamento cardiológico aos 83 anos (2016), sem queixas cardiovasculares específicas à época. Apresentava antecedente de síndrome do túnel do carpo bilateral, tratada cirurgicamente há mais de 10 anos. Os exames iniciais mostraram eletrocardiograma (ECG) com bloqueio divisional anterossuperior esquerdo (Figura 1) e ecocardiograma evidenciando hipertrofia excêntrica, fração de ejeção do ventrículo esquerdo de 65%, alteração do relaxamento ventricular, átrio esquerdo com dimensões limítrofes e dupla lesão valvar aórtica de grau leve. Os exames laboratoriais iniciais não revelaram alterações significativas. Havia histórico de exposição à queima de biomassa (fogão à lenha) e espirometria com padrão de distúrbio ventilatório obstrutivo leve.

Em consultas subsequentes, diante de episódios de precordialgia e surgimento de dispneia aos esforços previamente bem tolerados, optou-se por estratificação não invasiva com cintilografia miocárdica. O exame revelou isquemia de moderada intensidade e pequena extensão no território inferior do ventrículo esquerdo, sendo adotado tratamento clínico otimizado.

A paciente seguiu em acompanhamento para doença aterosclerótica, porém, mesmo com terapêutica otimizada e seguimento frequente, mantinha quadro clínico de insuficiência cardíaca com fração de ejeção preservada e difícil controle. Os sintomas persistentes de dispneia foram, por vezes, atribuídos à presença de anemia, cuja investigação pela equipe de Hematologia levou ao diagnóstico de síndrome mielodisplásica, com conduta conservadora.

Durante a evolução, manteve-se com dispneia em classe funcional II a III. Apesar do uso de diuréticos para controle de hipervolemia, os níveis de NT-proBNP permaneciam elevados (2116, 2027, 1059, 1242 pg/ml). Progressivamente, apresentou intolerância a vasodilatadores, com episódios de hipotensão mesmo em doses mínimas, além de sinais de hipotensão ortostática, o que levou à redução progressiva e posterior suspensão dessas medicações.

Na avaliação evolutiva, observou-se que a progressão da doença valvar aórtica e os achados de ECG não eram proporcionais ao aumento da massa ventricular esquerda e à piora da função diastólica (Tabela 1). A paciente foi, então, encaminhada ao Serviço de Referência em Miocardiopatias para investigação de AC.

Foram realizados exames de imunofixação sérica e urinária, com resultados negativos para componentes monoclonais relacionados à amiloidose por cadeias leves (AL) A RMC mostrou hipertrofia das paredes do ventrículo esquerdo com certo grau de assimetria septal e realce tardio mesomiocárdico (Figura 2). A cintilografia com pirofosfato apresentou escore de Perugini de 3. A análise semiquantitativa da captação do radiofármaco revelou relação entre área cardíaca e hemitórax contralateral de 2,05 na imagem de 1 hora e 1,89 na de 3 horas (Figura 2).

Palavras-chave

Amiloidose Cardíaca; Cardiomiopatia restritiva; Amiloidose ATTR

Correspondência: Anderson da Costa Armstrong •
Universidade Federal do Vale do São Francisco - Av. José de Sá Maniçoba,141. CEP 56304-917, Centro, Petrolina, PE – Brasil
E-mail: anderson.armstrong@univasf.edu.br
Artigo recebido em 15/05/2025, revisado em 03/07/2025, aceito em 24/07/2025
Editor responsável pela revisão: Maria Otto

DOI: https://doi.org/10.36660/abcimg.20250042

Tabela 1 – Evolução ecocardiográfica ao longo de mais de 7 anos de seguimento clínico

	OUT/16	ABR/18	SET/19	MAI/20	MAI/21	NOV/21	JUN/23
AO	38	38	40	40	39	38	38
VIAE	34	40	44	53	53	55	53
Siv	10	11	12	12	11	11	13
PP	10	11	12	11	12	12	13
DD	50	52	49	51	52	51	53
IMVE	147,5	174,4	178,8	175,2	185,4	201,9	228,3
FEVE	65	58	64	62	58	56	62
Disfunção diastólica	I	II	I	II	II	II	II
VIAE	34	40	44	51	53	55	53
VIAD			22,6	28,7	37,3	32,6	24
AVA	2,1	1,9	1,6	1,9	1,2	1,2	1,2
VS	56,8	56,6	61	57,5	42,3	52	47
GM	<10	8,3	16	11	12,8	19	17
PSAP	48	38	39	50	66	64	44

AO: diâmetro da aorta; AVA: área valvar aórtica; DD: diâmetro diastólico do ventrículo esquerdo; Disfunção diastólica: grau I, II ou III; FEVE: fração de ejeção do ventrículo esquerdo; GM: gradiente médio; IMVE: índice de massa do ventrículo esquerdo; PP: parede posterior; PSAP: pressão sistólica da artéria pulmonar; SIV: septo interventricular; VIAE: volume indexado do átrio esquerdo; VIAD: volume indexado do átrio direito; VS: volume sistólico.

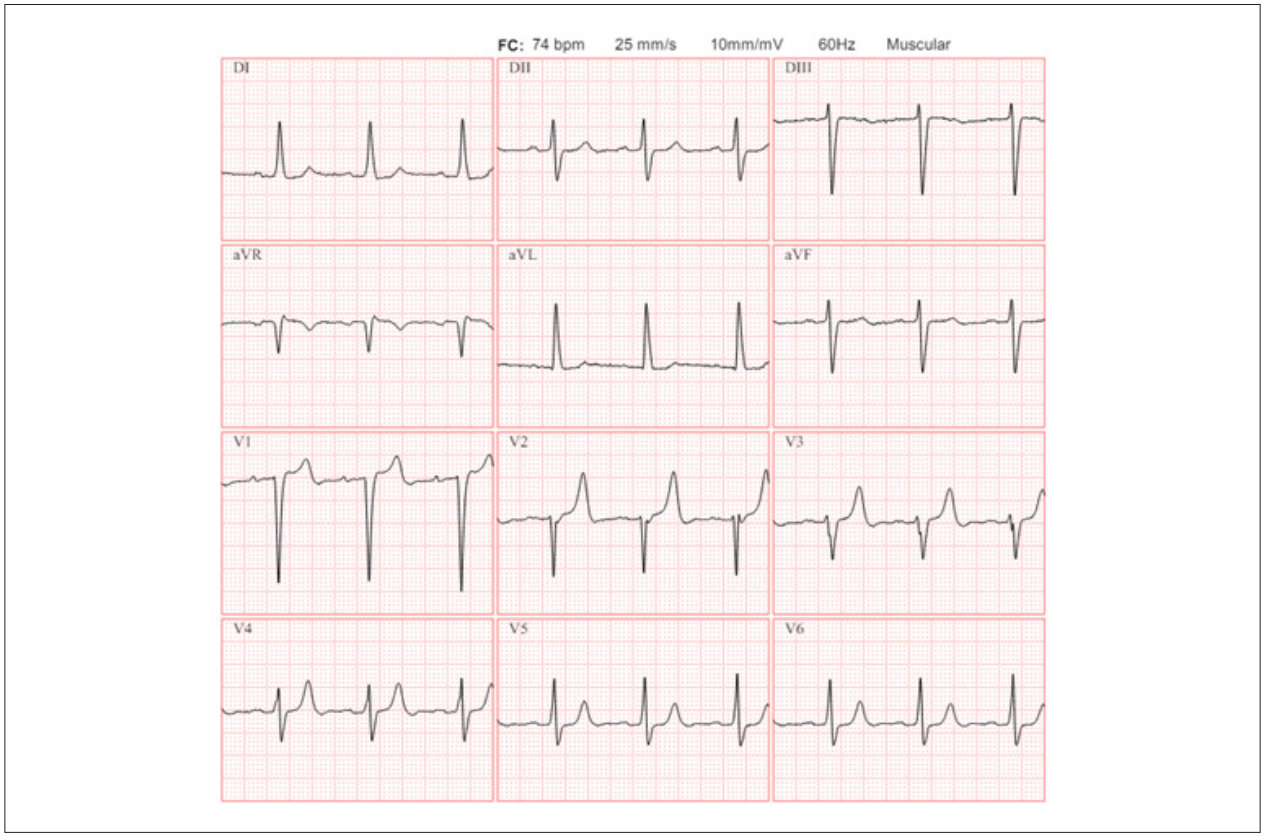

Figura 1 – *ECG de 12 derivações. ECG de 12 derivações evidenciando ritmo sinusal e bloqueio divisional anterossuperior esquerdo. ECG: eletrocardiografia.*

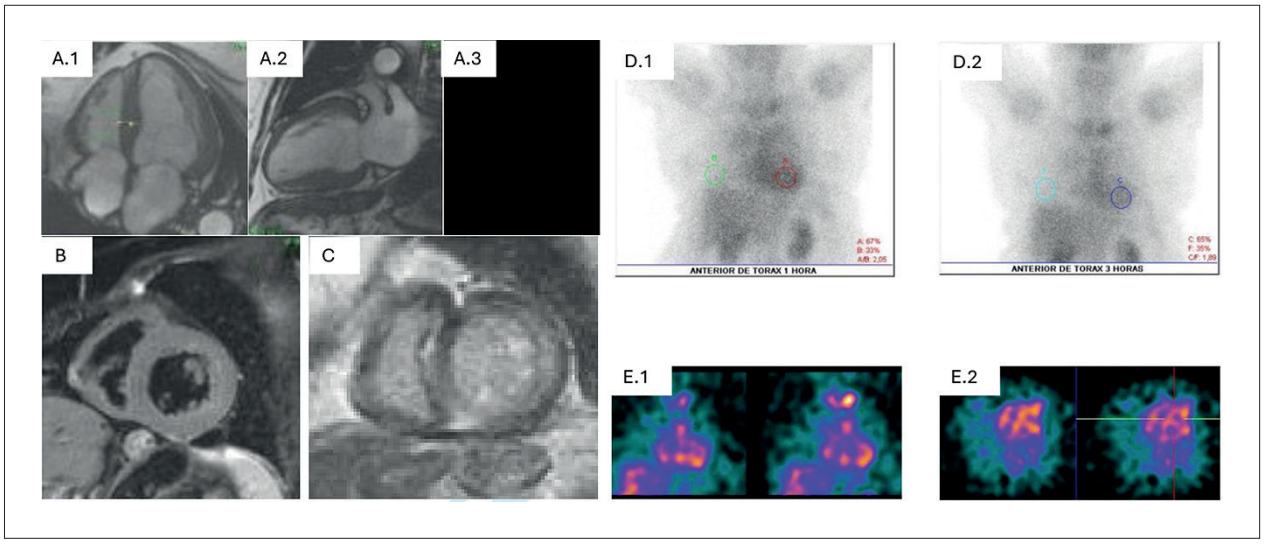

Figura 2 – *RMC e cintilografia miocárdica com pirofosfato. A – Imagens cine em sequência SSFP: A.1 (quatro câmaras), A.2 (duas câmaras), A.3 (três câmaras), evidenciam aumento da espessura das paredes do ventrículo esquerdo; B – Corte em eixo curto, sequência em T2 com saturação de gordura, sem evidência de edema miocárdico (ausência de sinal inflamatório); C – Corte em eixo curto, sequência de realce tardio, demonstrando padrão de realce endocárdico circunferencial; D – Imagens planares da cintilografia miocárdica com pirofosfato de tecnécio: D.1 (aquisição com 1 hora) e D.2 (aquisição com 3 horas), com captação predominantemente miocárdica, superior à das costelas (escore de Perugini 3) e análise semiquantitativa; E – Imagens tomográficas (SPECT) da cintilografia com pirofosfato em duas projeções, evidenciando captação no miocárdio, distinta do blood pool (cavidade ventricular). RMC: ressonância magnética cardíaca; SPECT: single-photon emission-computed tomography; SSFP: steady-state free precession.*

Os achados de imagem foram compatíveis com o diagnóstico de amiloidose por transtirretina (TTR) (ATTR). Estudo genético subsequente não identificou mutações conhecidas, confirmando o diagnóstico de ATTR do tipo selvagem (ATTRwt). Na ocasião, a paciente já se encontrava extremamente frágil, acamada e com sintomas intensos. O caso foi discutido com a paciente e familiares, optando-se pelo encaminhamento à equipe de cuidados paliativos.

Discussão

O presente caso ilustra os desafios diagnósticos da AC e ressalta a importância da suspeição clínica precoce. A AC divide-se principalmente em duas formas: i) amiloidose por cadeias leves (AL), associada a cadeias leves de imunoglobulinas, e ii) ATTR, podendo ser hereditária (ATTRv) ou ATTRwt. Essa diferenciação é essencial, pois determina a conduta terapêutica e o prognóstico.[4] No caso relatado, a evolução lenta da doença e sua sobreposição com outras condições clínicas retardaram a confirmação diagnóstica — uma situação frequente na prática médica.

Além do acometimento cardíaco, a deposição sistêmica de TTR, tanto na forma variante quanto selvagem, pode afetar fibras nervosas e causar disautonomia. Manifestações como hipotensão ortostática, síncope, tontura, vômitos, diarreia, constipação, retenção urinária, incontinência, disfunção sexual e outros sintomas autonômicos contribuem para a complexidade do quadro clínico e dificultam o diagnóstico.[5]

Este caso demonstra aspectos relevantes da avaliação de pacientes com suspeita de AC. No passado, a experiência clínica era pautada principalmente em diagnósticos presuntivos, geralmente em fases avançadas, quando os achados de ECG e ecocardiográficos clássicos já estavam evidentes. Na maioria das vezes, a investigação limitava-se à suspeita clínica, uma vez que os métodos de imagem tinham utilidade restrita, os testes genéticos não eram acessíveis e a biópsia era considerada invasiva para uma doença sem tratamento específico. Entretanto, o avanço das técnicas diagnósticas e o desenvolvimento de terapias específicas têm transformado esse cenário nas últimas décadas.[6]

O ecocardiograma é, sem dúvida, o primeiro exame de imagem indicado diante da suspeita clínica de AC. A técnica de *speckle tracking*, com análise da deformação miocárdica (*strain*), é útil para diferenciar a AC de outras causas de hipertrofia ventricular. Destaca-se o padrão de preservação apical (*apical sparing* ou "cereja do bolo"), caracterizado pela redução do *strain* nos segmentos basais e médios do ventrículo esquerdo, com relativa preservação do ápice. Esse padrão decorre do maior acúmulo de amiloide nas regiões basais e médias. Um *strain* longitudinal global inferior a 13% pode indicar disfunção contrátil precoce.[7]

A RMC costuma revelar anormalidades nas sequências de realce tardio. Já a cintilografia miocárdica com pirofosfato de tecnécio representa um excelente método diagnóstico não invasivo para a AC por ATTR, com sensibilidade de até 91% e especificidade de 92%. Sua acurácia baseia-se na avaliação visual (escore de Perugini), em que graus 2 ou 3 são sugestivos de ATTR, e na razão entre a captação cardíaca e a do hemitórax contralateral após 1 hora (C/CL ≥ 1,5).[4]

A testagem genética é essencial para distinguir as diferentes formas de AC, pois há variação nos prognósticos e nas abordagens terapêuticas. Além disso, tem implicações para o rastreamento familiar.[8] A variante mais comum da ATTRv é a Val122Ile. Já para a ATTRwt, sua prevalência real ainda não está completamente estabelecida.[9]

O tratamento da ATTR tem como objetivo estabilizar a proteína TTR e/ou suprimir sua produção hepática. O tafamidis é aprovado para o tratamento da cardiomiopatia por ATTR, com benefício comprovado na redução da mortalidade e das hospitalizações, especialmente quando iniciado precocemente. Outras estratégias incluem estabilizadores seletivos dos tetrâmeros de TTR (p.ex., AG10), inibidores da síntese hepática de TTR (p.ex., patisiran e inotersen) e o uso combinado de doxiciclina com ácido tauro-ursodesoxicólico. O transplante hepático, anteriormente considerado uma opção, atualmente é pouco utilizado.[4]

Em conclusão, relatamos um caso de AC cuja suspeição clínica surgiu após 7 anos de evolução, dificultada pela presença de múltiplas comorbidades e pelas limitações diagnósticas vigentes à época. O diagnóstico definitivo foi estabelecido apenas após extensa investigação, que incluiu múltiplas modalidades de imagem e análise genética.

Contribuição dos Autores

Concepção e desenho da pesquisa: Yonamine MK, Pereira VC, Batista JAS, Armstrong A; obtenção de dados: Yonamine MK, Aragão NJ, Pereira VC, Diniz LFB, Sasaki FM, Batista JAS, Armstrong A; análise e interpretação dos dados: Yonamine MK, Diniz LFB, Sasaki FM, Batista JAS, Armstrong A; redação do manuscrito: Yonamine MK, Batista JAS, Armstrong A; revisão crítica do manuscrito quanto ao conteúdo intelectual importante: Aragão NJ, Pereira VC, Diniz LFB, Sasaki FM, Batista JAS, Armstrong A.

Potencial Conflito de Interesse

Declaro não haver conflito de interesses pertinentes.

Fontes de Financiamento

O presente estudo não teve fontes de financiamento externas.

Vinculação Acadêmica

Este artigo é parte do trabalho de conclusão da Residência Média em Ecocardiografia de Max Koki Yonamine pela Universidade Federal do Vale do São Francisco.

Aprovação Ética e Consentimento Informado

Este estudo foi aprovado pelo Comitê de Ética do(a) Fundação Universidade Federal do Vale do São Francisco sob o número de protocolo 96226226.9.0000.0282. Todos os procedimentos envolvidos nesse estudo estão de acordo com a Declaração de Helsinki de 1975, atualizada em 2013. O consentimento informado foi obtido de todos os participantes incluídos no estudo.

Uso de Inteligência Artificial

Os autores não utilizaram ferramentas de inteligência artificial no desenvolvimento deste trabalho.

Disponibilidade de Dados

Os conteúdos subjacentes ao texto da pesquisa estão contidos no manuscrito.

Referências

1. Argon A, Nart D, Yilmazbarbet F. Cardiac Amyloidosis: Clinical Features, Pathogenesis, Diagnosis, and Treatment. Turk Patoloji Derg. 2024;40(1):1-9. doi: 10.5146/tjpath.2023.12923.
2. Kittleson MM, Maurer MS, Ambardekar AV, Bullock-Palmer RP, Chang PP, Eisen HJ, et al. Cardiac Amyloidosis: Evolving Diagnosis and Management: A Scientific Statement from the American Heart Association. Circulation. 2020;142(1):e7-e22. doi: 10.1161/CIR.0000000000000792.
3. Castano A, Haq M, Narotsky DL, Goldsmith J, Weinberg RL, Morgenstern R, et al. Multicenter Study of Planar Technetium 99m Pyrophosphate Cardiac Imaging: Predicting Survival for Patients with ATTR Cardiac Amyloidosis. JAMA Cardiol. 2016;1(8):880-9. doi: 10.1001/jamacardio.2016.2839.
4. Simões MV, Fernandes F, Marcondes-Braga FG, Scheinberg P, Correia EB, Rohde LEP, et al. Position Statement on Diagnosis and Treatment of Cardiac Amyloidosis - 2021. Arq Bras Cardiol. 2021;117(3):561-98. doi: 10.36660/abc.20210718.
5. Barroso FA, Coelho T, Dispenzieri A, Conceição I, Waddington-Cruz M, Wixner J, et al. Characteristics of Patients with Autonomic Dysfunction in the Transthyretin Amyloidosis Outcomes Survey (THAOS). Amyloid. 2022;29(3):175-83. doi: 10.1080/13506129.2022.2043270.
6. Brito D, Albrecht FC, Arenaza DP, Bart N, Better N, Carvajal-Juarez I, et al. World Heart Federation Consensus on Transthyretin Amyloidosis Cardiomyopathy (ATTR-CM). Glob Heart. 2023;18(1):59. doi: 10.5334/gh.1262.
7. Silva LLM, Vilela AA, Paladino AT Filho, Assef JE. My Approach to Echocardiography for the Diagnosis of Amyloidosis. ABC Imagem Cardiovasc. 2024;37(3):e20240056.
8. Alreshq R, Ruberg FL. Clinical Approach to Genetic Testing in Amyloid Cardiomyopathy: From Mechanism to Effective Therapies. Curr Opin Cardiol. 2021;36(3):309-17. doi: 10.1097/HCO.0000000000000841.
9. Maurer MS, Bokhari S, Damy T, Dorbala S, Drachman BM, Fontana M, et al. Expert Consensus Recommendations for the Suspicion and Diagnosis of Transthyretin Cardiac Amyloidosis. Circ Heart Fail. 2019;12(9):e006075. doi: 10.1161/CIRCHEARTFAILURE.119.006075.

Este é um artigo de acesso aberto distribuído sob os termos da licença de atribuição pelo Creative Commons